UNIVERSIDAD ABIERTA INTERAMERICANA

Facultad de Medicina y Ciencias de la Salud

Especialización en Cardiología

Trabajo Final

"Aneurisma de aorta abdominal: actualización clínica y experiencia en un Hospital Público"

Autor: Juan Pedro Jorge

***Tutor*:** Rubén Mayer

***Lugar*:** Hospital San Martin de La Plata

Agradecimientos: Al Jefe de Cirugía Vascular Periférica y Endovascular, Médicos de planta y residentes, Al Jefe de Cardiología, médicos de planta y residencia.

2023

Índice

1. Introducción 3

1.1. Preámbulo 3

1.1. Objetivo 3

1.2. Generalidades 4

1.3. Definición de aneurisma aórtico abdominal 4

1.4. Epidemiología 8

1.5. Factores de riesgo 9

1.6. Patogenia e historia natural 9

1.7. Detección 10

1.8. Presentación clínica 12

1.9. Diagnóstico 13

1.10. Abordaje 15

1.11. Reparación del AAA 19

2. Materiales y métodos 22

2.1. Diseño de estudio 23

2.1.1. Tipo de estudio 23

2.1.2. Lugar y periodo de investigación 23

2.2. Población y muestra 23

2.2.1. Criterios de inclusión 23

2.2.2. Criterios de exclusión 23

2.3. Procedimiento y técnica 24

2.3.1. Reparación del aneurisma 24

2.3.2. Recuperación de datos 24

2.4. Análisis estadístico 24

2.4.1. Consideraciones técnicas 24

2.4.2. Estadística descriptiva 24

2.5. Aspectos éticos y legales 24

3. Resultados 26

3.1. Selección de casos y características basales 26

3.2. Características clínicas y manejo terapéutico 26

3.3. Desenlace clínico 26

4. Discusión 31

Bibliografía 32

1. Introducción

1.1. Preámbulo

Por mucho tiempo la reparación de un aneurisma de la aorta abdominal requirió el abordaje mediante cirugía abierta. Sin embargo, desde la aparición de endoprótesis mínimamente invasivas es posible la reparación endovascular de un aneurisma de aorta abdominal (*endovascular aneurysm repair*, EVAR), bien de forma electiva como en el contexto de una urgencia.

El tratamiento endovascular consiste en la colocación de una endoprótesis a través de una punción femoral guiada por hemodinamia. Este tipo de procedimiento mínimamente invasivo se traduce en una mucho menor morbimortalidad en comparación a la cirugía abierta, lo que hace posible que ese segmento de pacientes con alto riesgo quirúrgico pueda ser intervenido de manera percutánea con muy buenos resultados. No obstante, el tratamiento endovascular puede presentar complicaciones relacionadas con la endoprótesis (fuga, migración o ruptura de la misma) o complicaciones isquémicas secundarias de eventos embólicos asociados o no a la endoprótesis per sé (paraplejía, isquemia medular, isquemia cerebral, isquemia intestinal).

1.1. Objetivo

Al momento son pocos los trabajos observacionales a nivel local que describan la seguridad y eficacia del tratamiento endovascular en términos de complicaciones y sobrevida post-intervención. La evidencia disponible en la actualidad procede de presentación de casos o series de casos. Es necesario analizar la experiencia de cada equipo hospitalario. El presente trabajo tiene como objetivo desarrollar los conceptos epidemiológicos y clínicos más relevantes de los pacientes con AAA, y presentar la

experiencia frente a la reparación del AAA en un centro docente de la ciudad de La Plata, con respecto a las características clínico-patológicas de los pacientes atendidos, el tipo de intervención realizada, sus complicaciones y la sobrevida post-intervención.

1.2. Generalidades

La mortalidad sigue siendo alta para los pacientes que experimentan la ruptura de un aneurisma aórtico abdominal (AAA), pero se ha reducido considerablemente en los últimos 20 años debido a una variedad de factores [1]. La reparación electiva del AAA antes del desarrollo de los síntomas es el medio más efectivo para prevenir la ruptura y la muerte súbita relacionada con el aneurisma.

La definición de AAA y la anatomía aórtica se revisarán aquí junto con una descripción general de la epidemiología, los factores de riesgo, la patogénesis, la historia natural, la detección, las características clínicas y el diagnóstico, el manejo y la reparación quirúrgica, con enlaces a temas más detallados. Estas recomendaciones para el cuidado del paciente con AAA son consistentes con las proporcionadas por las pautas de la Sociedad de Cirugía Vascular, que se actualizaron en 2018 [2]. Otros tipos de aneurismas arteriales se analizan por separado.

1.3. Definición de aneurisma aórtico abdominal

El aneurisma aórtico abdominal (AAA) es el aneurisma arterial verdadero más frecuente. Un verdadero aneurisma se define como una dilatación segmentaria de espesor completo de un vaso sanguíneo que es un 50 % mayor que el diámetro normal de la aorta (**figura 1**) [3]. También pueden ocurrir falsos aneurismas de la aorta abdominal, pero son mucho menos comunes y generalmente se deben a una etiología traumática o infecciosa.

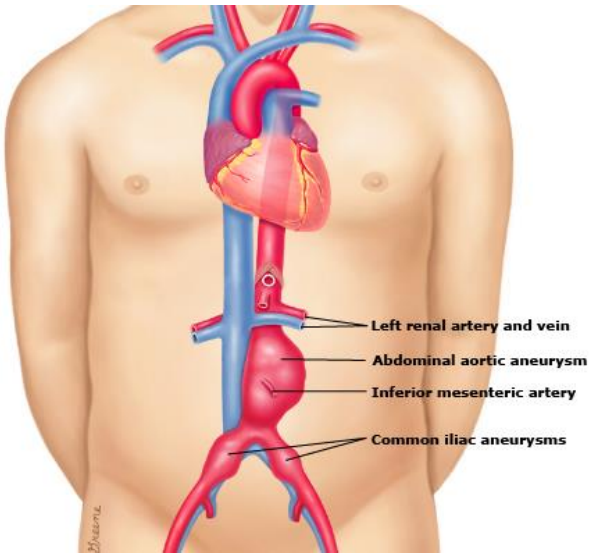

Figura 1. Anatomía de un aneurisma de la aorta abdominal.

En la mayoría de los adultos, un diámetro aórtico >3,0 cm generalmente se considera aneurismático. El diámetro aórtico normal varía con la edad, el sexo y la constitución corporal, pero el diámetro promedio de la aorta infrarrenal humana adulta es de aproximadamente 2,0 cm; El 95% de la población adulta tiene un diámetro aórtico ≤3,0 cm [3]. Por lo tanto, para la mayoría de los pacientes, una aorta infrarrenal con un diámetro máximo ≥3,0 cm se considera aneurismática [3-5].

Para los hombres, el diámetro por sí solo define la presencia de un AAA y predice eventos clínicos. Sin embargo, para las mujeres, aunque la aorta todavía se considera aneurismática cuando su diámetro supera los 3,0 cm, el diámetro es menos predictivo de eventos clínicos. Un índice de tamaño aórtico (ASI), calculado como diámetro (cm)/área de superficie corporal (m2), es más predictivo de eventos clínicos que el diámetro aórtico absoluto en mujeres [6] . A los efectos de esta discusión:

- Los aneurismas pequeños tienen un diámetro <4,0 cm
- Los aneurismas medianos tienen un diámetro de entre 4,0 y 5,5 cm.

- Los aneurismas grandes tienen un diámetro >5,5 cm
- Los aneurismas muy grandes tienen un diámetro ≥6,0 cm

La historia natural del AAA es de expansión progresiva, que es variable y depende del diámetro del aneurisma y otros factores, el más importante de los cuales es el tabaquismo continuo [7]. Los AAA pueden describirse en relación con la afectación de los vasos renales o viscerales. Se han descrito varios esquemas de clasificación [8-11]. Usamos las siguientes definiciones para describir AAA (**figura 2**):

- **Aneurisma suprarrenal:** el aneurisma afecta los orígenes de una o más arterias viscerales, pero no se extiende hacia el tórax.
- **Aneurisma pararrenal:** las arterias renales surgen de la aorta aneurismática, pero la aorta al nivel de la arteria mesentérica superior no es aneurismática.
- **Aneurisma yuxtarrenal:** el aneurisma se origina justo más allá de los orígenes de las arterias renales. No existe un segmento de aorta no aneurismático distal a las arterias renales, pero la aorta al nivel de las arterias renales no es aneurismática.
- **Aneurisma infrarrenal:** el aneurisma se origina distal a las arterias renales. Hay un segmento de aorta no aneurismático que se extiende distal a los orígenes de las arterias renales.

El AAA afecta con mayor frecuencia al segmento de la aorta entre las arterias renal y mesentérica inferior; aproximadamente el 5% involucra las arterias renales o viscerales. Hasta el 40% de los AAA están asociados con aneurisma(s) de la arteria ilíaca (**figura 1**) [3-5,12]. Los aneurismas toracoabdominales se originan en el tórax y pueden afectar los vasos viscerales o renales.

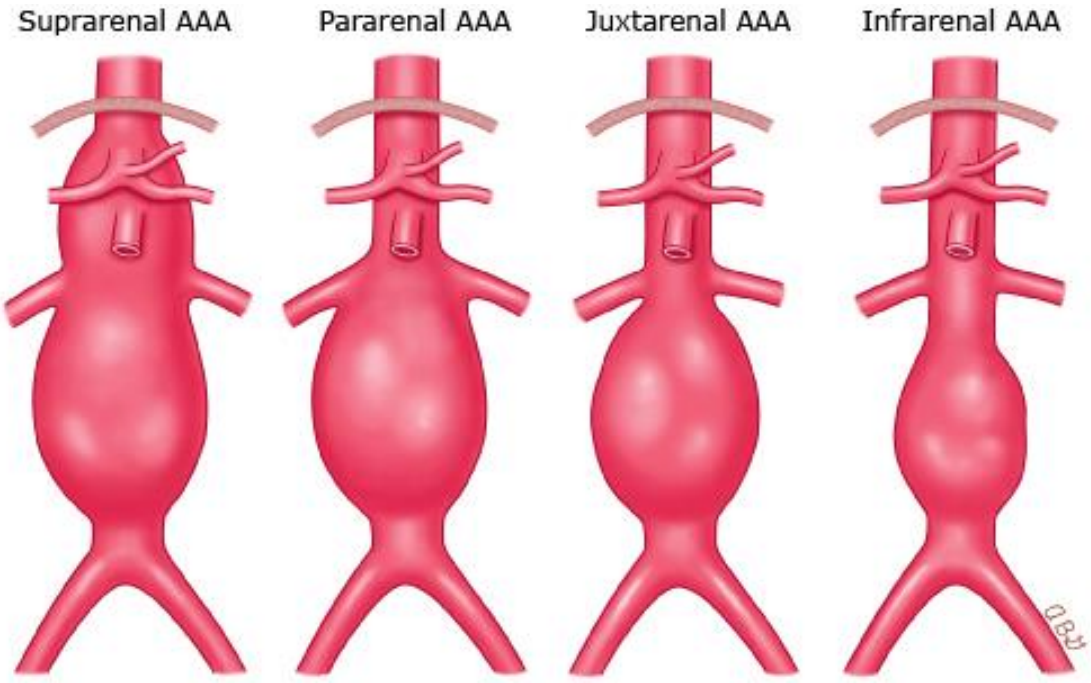

Figura 2. Clasificación topográfica del aneurisma de la aorta abdominal (AAA).

Anatomía: la aorta abdominal es una estructura retroperitoneal que comienza en el hiato del diafragma y se extiende hasta su bifurcación en las arterias ilíacas comunes derecha e izquierda al nivel de la cuarta vértebra lumbar. El peritoneo abdominal posterior cubre la aorta abdominal anteriormente y se refleja en el duodeno posterolateral en su unión con el yeyuno.

La aorta se encuentra ligeramente a la izquierda de la línea media para acomodar la vena cava inferior, que está adyacente a la aorta a su derecha. Las ramas de la aorta incluyen (de superior a inferior) las arterias frénicas inferiores izquierda y derecha, las arterias suprarrenales medias izquierda y derecha, el eje celíaco, la arteria mesentérica superior, las arterias renales izquierda y derecha, las arterias gonadales izquierda y derecha, las arterias arteria mesentérica, arteria ilíaca común izquierda y derecha, arteria sacra media y arterias lumbares pares (L1 a L4).

La arteria ilíaca común se bifurca en las arterias ilíaca externa e ilíaca interna en la entrada de la pelvis. La arteria ilíaca interna da origen a las ramas anterior y posterior de las vísceras pélvicas y también irriga la musculatura de la pelvis. La arteria ilíaca externa pasa por debajo del ligamento inguinal para convertirse en la arteria femoral común [13].

1.4. Epidemiología

La prevalencia estimada del aneurisma de la aorta abdominal (AAA) en los países desarrollados es de entre el 2 y el 8 % y es mayor en los hombres (del 4 al 8 % en los mayores de 50 años) que en las mujeres (del 1 al 1,3 %) [14]. Sobre la base de la detección, aproximadamente 1.000.000 de personas en los Estados Unidos tienen un AAA [15]. La prevalencia de AAA aumenta con la edad tanto en hombres como en mujeres, aunque el aumento relacionado con la edad es más pronunciado en los hombres [16,17].

Los estudios de detección por ultrasonido han demostrado que del 4 al 8% de los hombres mayores tienen un AAA oculto [18-20]. Debido a que la incidencia de AAA aumenta considerablemente en personas mayores de 60 años, la prevalencia futura de AAA podría aumentar sustancialmente en asociación con el envejecimiento de la población. Otros estudios sugieren que una reducción en la prevalencia del tabaquismo puede tener el efecto contrario [21,22].

En la década de 2010, se estimó que la muerte por ruptura de un AAA ocurría en aproximadamente 7000 pacientes por año en los Estados Unidos. La mortalidad asociada con AAA ha disminuido en casi un 50% desde principios de la década de 1990. Aunque

se desconocen las razones específicas de esta tendencia, la disminución de la prevalencia del tabaquismo en la población adulta, la creciente concienciación y el impacto de los programas de detección patrocinados por el gobierno para identificar la enfermedad temprana y un aumento en el uso de la reparación endovascular del AAA, en particular en los pacientes mayores, todo puede haber desempeñado un papel en esta disminución [1,23].

1.5. Factores de riesgo

Los factores de riesgo clínicos bien definidos están asociados con la patogenia del aneurisma aórtico abdominal (AAA) [14]. Los factores de riesgo más importantes se enumeran a continuación y se analizan en detalle en otro lugar. Los factores de riesgo asociados con la enfermedad aneurismática incluyen:

- Mayor edad
- Sexo masculino
- Tabaquismo
- Historia familiar positiva de AAA
- Otros aneurismas de arterias grandes (p. ej., ilíaca, femoral, poplítea)
- Ateroesclerosis
- Hipertensión

1.6. Patogenia e historia natural

La degeneración aneurismática de la aorta abdominal es un proceso sistémico multifactorial que generalmente se considera que se debe a alteraciones en la biología de la pared vascular que conducen a una pérdida de proteínas estructurales vasculares y de resistencia de la pared. Una etiología sistémica común para la formación de aneurismas

de grandes vasos (p. ej., aorta, femoral, ilíaca, poplítea) está respaldada por la aparición de múltiples aneurismas en el mismo paciente. Los factores etiológicos que se consideran importantes en el desarrollo y progresión del aneurisma aórtico abdominal (AAA) incluyen proteasas, mediadores inflamatorios y factores genéticos. También se cree que las fuerzas biomecánicas, incluidas las tensiones a través de la pared arterial, desempeñan un papel.

La comprensión del manejo de pacientes con AAA requiere el conocimiento de la historia natural de este trastorno. La historia natural del AAA es de expansión progresiva, cuya tasa es variable. Los AAA se expanden, en promedio, a un ritmo de 0,3 a 0,4 cm por año [24-28]. La expansión tiende a ser más rápida en fumadores y menos rápida en pacientes con diabetes mellitus o arteriopatía periférica [26]. Algunos aneurismas, por razones poco claras, permanecen relativamente fijos en tamaño durante un período de tiempo, pero luego experimentan una rápida expansión.

La probabilidad de que un aneurisma se rompa aumenta para aquellos con un diámetro de aneurisma >5,5 cm, una tasa de expansión más rápida (>0,5 cm durante un período de seis meses), aquellos que continúan fumando y en mujeres. Además de estos, otros factores que aumentan el riesgo de ruptura incluyen cirugía reciente; factores médicos como la hipertensión no controlada, que puede aumentar el estrés de la pared aórtica; y, posiblemente, el contorno del aneurisma [29].

1.7. Detección

Los estudios de detección muestran que el aneurisma aórtico abdominal (AAA) ocurre en hasta el 7% de las personas mayores de 50 años [18,19,30]. Sin embargo, la mayoría de

los AAA identificados en el cribado son pequeños y hasta el 50 % de los que tienen un diámetro ≤3,5 cm permanecen estables durante el seguimiento; es decir, no aumentan de tamaño de forma significativa para justificar el tratamiento [30]. La eficacia de la detección de AAA basada en la población con ultrasonografía abdominal ha sido evaluada en grandes ensayos aleatorios y revisiones sistemáticas [25,26]. La detección de AAA en hombres mayores de 65 años da como resultado una disminución del riesgo de mortalidad relacionada con AAA; sin embargo, para las personas con bajo riesgo de AAA, es probable que cualquier beneficio absoluto sobre la mortalidad general sea pequeño.

Se recomienda tamizar a varones entre 65 y 75 años con historia de tabaquismo o algún familiar de primer grado diagnosticado de AAA, o mujeres con algún familiar de primer grado diagnosticado de AAA, independientemente de la edad de la paciente o su historia de tabaquismo. Las pautas de la Sociedad Americana de Cirugía Vascular (SVS) y la Sociedad Europea de Cirugía Vascular (ESVS) también sugieren volver a evaluar a los individuos a los 10 años si su diámetro aórtico original está entre 2,5 y 3,0 cm [2] (**tabla 1**).

Tabla 1. Recomendaciones de la SVS y ESVS respecto al tamizaje y tratamiento frente al AAA.

Tamizaje ecográfico de AAA	Tratamiento de AAA
- Varones entre 65 y 75 años con: a. Historia de tabaquismo o b. Historia familiar de AAA - Mujeres con historia familiar de AAA.	- Cuello aórtico de longitud ≥1.5 cm, diámetro 1.8-2.8 cm, angulación <60 y ausencia de trombo mural o calcificaciones.

- Todo paciente cuyo diámetro sea entre 2.5-3 cm deberá reenvaluarse en 10 años.	- Arterias ilíacas comunes de diámetro ≤2 cm, ausencia de tortuosidades o ramas viscerales. - Arteria mesentérica inferior compensatoria por oclusión de la mesentérica superior

SVS, Sociedad Americana de Cirugía Vascular.

ESVS, Sociedad Europea de Cirugía Vascular.

1.8. Presentación clínica

Los pacientes con aneurisma aórtico abdominal intacto (AAA) pueden presentarse con o sin síntomas.

§ **Asintomático:** la mayoría de los pacientes son asintomáticos. Un AAA previamente desconocido también puede hacerse evidente como resultado de una estrategia de cribado o descubrirse incidentalmente en un examen físico de rutina, en estudios de imágenes realizados para otras indicaciones o en el curso de la evaluación de otras condiciones no relacionadas. Los AAA asintomáticos son difíciles de detectar basándose únicamente en el examen físico, incluso para examinadores experimentados [41].

§ **Sintomático sin ruptura:** AAA sintomático se refiere a cualquiera de una serie de síntomas que se pueden atribuir al aneurisma. El desarrollo de síntomas puede ser un signo de que el AAA se está expandiendo rápidamente y se ha vuelto lo suficientemente grande como para comprimir las estructuras circundantes, o es un aneurisma inflamatorio o infeccioso. Los pacientes con AAA sintomático presentan con mayor frecuencia dolor abdominal, dorsal o a nivel de flancos, lo cual que puede o no estar asociado con la ruptura del AAA. El AAA también

puede presentarse con otras manifestaciones clínicas como isquemia de las extremidades (aguda o crónica) u otras manifestaciones sistémicas (fiebre, malestar general). En todo paciente con dolor abdominal agudo, de aparición brusca, intenso o persistente, debe sospecharse y descartarse la ruptura del aneurisma.

§ **Sintomático por ruptura:** la presentación clínica de un aneurisma aórtico abdominal roto es variable con respecto a los síntomas y la evolución temporal. El paciente puede o no conocer ser portador de un AAA antes de la aparición de manifestaciones clínicas de rotura. Solo del 20 al 30% de los pacientes que acuden a un servicio de urgencias con rotura tienen antecedentes conocidos de AAA [20]. La presentación clásica de dolor intenso, hipotensión y una masa abdominal pulsátil ocurre en aproximadamente el 50% de los pacientes [27]. Aunque los signos y síntomas de la ruptura del AAA pueden ser obvios, algunas presentaciones hacen que la ruptura del AAA sea difícil de reconocer. Los pacientes con ruptura hacia el retroperitoneo pueden atribuir sus síntomas a otras causas y retrasar la búsqueda de atención médica. Es frecuente que los síntomas un AAA roto sean interpretados erróneamente como cólico renal, víscera perforada, diverticulitis, hemorragia gastrointestinal o isquemia intestinal, aproximadamente en el 30% de los casos [30].

1.9. Diagnóstico

Examen físico

Si bien es posible mediante palpación abdominal diagnosticar un AAA grande (> 5,5 cm), su sensibilidad es menor al 50%. El examen físico debe incluir un examen vascular

arterial periférico completo para evaluar signos de tromboembolismo u otros aneurismas periféricos.

Laboratorio

Los estudios de laboratorio no se obtienen de forma rutinaria como parte de la evaluación del AAA asintomático. Sin embargo, se debe realizar un recuento de glóbulos blancos, hemocultivos y velocidad de sedimentación globular en pacientes con síntomas sistémicos (p. ej., fiebre, pérdida de peso) para evaluar una causa infecciosa de AAA o un aneurisma inflamatorio. Para pacientes con AAA roto se obtienen pruebas de laboratorio estándar (hemograma, coagulograma, grupo y factor).

Estudios de Imágenes

El AAA que se sospecha en base a síntomas o signos clínicos, o incidentalmente en estudios de imágenes no vasculares (p. ej., imágenes de resonancia magnética [RM] de la columna), debe confirmarse con imágenes vasculares definitivas. Para el AAA asintomático, la prueba de imagen de elección es la **ecografía abdominal**, que tiene una sensibilidad y una especificidad cercanas al 100 % para un diámetro aórtico >3,0 cm [25,26,27]. La ecografía abdominal no es invasiva y es ideal para la obtención de imágenes periódicas para el seguimiento de pacientes con aneurismas de tamaño pequeño y mediano que reciben un tratamiento conservador. Sin embargo, el ultrasonido es operador dependiente y tiene otras limitaciones.

La **tomografía computarizada (TC)** es la prueba de imagen de elección para el AAA sintomático. Por lo general se necesita una angio-TC con contraste para establecer un diagnóstico de ruptura del AAA [47], pero puede ser esencial para planificar la reparación

quirúrgica. En pacientes con síntomas de más de una hora, los hallazgos de ruptura en la tomografía computarizada suelen ser evidentes, ya sea por la presencia de un hematoma retroperitoneal o por la extravasación de contraste (**figura 1**) [22]. Otros hallazgos en la TC abdominal pueden estar asociados con aneurismas inestables o "ruptura inminente", tal el caso del signo de la media luna o roturas en la calcificación de la pared aórtica [18].

La TC del abdomen (y la RM) también se pueden utilizar para diagnosticar y controlar la evolución de un AAA asintomático. Sin embargo, estos generalmente se limitan a la planificación preoperatoria y al seguimiento posoperatorio de las reparaciones de injertos aórticos.

1.10. Abordaje

El manejo de los aneurismas de aorta abdominal (AAA) depende de su diámetro y de la presencia o ausencia de síntomas. En la mayoría de las circunstancias, los pacientes con síntomas que no pueden atribuirse definitivamente a otra etiología deben ingresar para observación y evaluación vascular adicional. Los aneurismas asintomáticos se evalúan de forma ambulatoria, a menos que sean muy grandes.

AAA roto

La reparación del aneurisma aórtico abdominal roto (rAAA) es posible en la mayoría de los pacientes. El momento de la evaluación inicial y el manejo del paciente dependen del estado hemodinámico del paciente.

- El **paciente hemodinámicamente inestable** que presenta los síntomas y signos clásicos de ruptura (hipotensión, dolor dorsal o en flancos, masa pulsátil) debe ser

llevado de emergencia al quirófano para el control inmediato de la hemorragia y reparación del aneurisma. Frente a la alta sospecha de un AAA roto hemodinámicamente inestable, la confirmación del diagnóstico por imágenes antes de la intervención es deseable pero no es necesaria. El manejo preoperatorio de estos pacientes, incluido el concepto de "hemostasia hipotensiva", es un área de investigación activa. Sin embargo, en la mayoría de las circunstancias, la reanimación con volumen debe proporcionarse en la menor cantidad necesaria para estabilizar la presión arterial y mantener la perfusión cerebral.

§ En el **paciente hemodinámicamente estable** con sospecha de ruptura de AAA, se deben realizar de manera urgente estudios de imágenes, preferiblemente angiotomografia por tomografía computarizada [TC]), a fin de confirmar la ruptura, (así como para descartar otras etiologías potenciales de dolor abdominal e hipotensión) y determinar si una estrategia de reparación endovascular es factible.

Reparación quirúrgica abierta versus reparación endovascular de aneurisma roto

Tanto las técnicas abiertas como las endovasculares pueden emplearse con éxito en el tratamiento de un AAA roto. La reparación endovascular puede tener algunas ventajas sobre la reparación abierta; sin embargo, no está disponible universalmente y la selección de la técnica la determina mejor el equipo quirúrgico disponible. La técnica de reparación quirúrgica abierta o y la endovascular de un AAA roto se realiza de manera similar a la reparación electiva, más los procedimientos necesarios para el control de la hemorragia aórtica. Hay que tener presente, sin embargo, que las tasas de conversión de reparación endovascular a abierta en los casos de AAA roto pueden ser más altas en comparación con la reparación electiva debido a características anatómicas imprevistas o problemas relacionados con el dispositivo.

AAA sintomático sin ruptura

La reparación del aneurisma está indicada para pacientes con síntomas (dolor abdominal/de espalda/flanco, tromboembolismo) que no pueden atribuirse inequívocamente a otra etiología, independientemente del diámetro del aneurisma. Para los pacientes con AAA sintomático, es prioritario determinar si existe alguna evidencia de que el aneurisma se haya roto o si existe un alto riesgo de ruptura inminente, lo que puede ser sugerido por síntomas o signos clínicos, o ciertas características radiológicas que puedan indicar inestabilidad del aneurisma.

En ausencia de ruptura manifiesta, los pacientes con AAA sintomáticos o que tienen posibles signos de ruptura inminente deben ser internados para observación y evaluación adicional. Si el paciente es candidato, la reparación debe realizarse durante la misma hospitalización. Si el paciente es candidato para la reparación, se debe determinar si es

más apropiado un abordaje quirúrgico abierto o endovascular, principalmente con base en una evaluación anatómica de la anatomía aortoilíaca.

Aneurisma asintomático

La decisión de tratar un AAA asintomático se basa en la evaluación del riesgo de ruptura del aneurisma en comparación con el riesgo de morbilidad y mortalidad perioperatorias asociadas con la reparación en cada paciente en particular [16]. Cuando el riesgo de ruptura excede el riesgo de reparación, se recomienda la reparación. Por el contrario, si el riesgo de reparación es mayor que el riesgo de ruptura, se recomienda un manejo conservador y vigilancia.

La evaluación del riesgo de ruptura depende principalmente del diámetro del aneurisma en el momento del diagnóstico y de las comorbilidades del paciente. Se ha encontrado que el riesgo anual de ruptura en ensayos aleatorizados (discutidos a continuación) es similar o menor que el riesgo de reparación en pacientes con aneurismas de tamaño pequeño o mediano (<5,5 cm de diámetro) [25]. Este umbral de diámetro para la reparación del AAA no es absoluto y puede depender de la estatura del paciente y la localización del aneurisma. Otros factores que deben tenerse en cuenta incluyen la edad y el sexo del paciente, tasas de expansión más rápidas y la presencia de otros aneurismas periféricos.

Los pacientes que no son candidatos para la reparación o que rechazan la reparación deben ser claramente informados sobre los riesgos a que están expuestos en caso de una ruptura, y dejar las directivas sobre la conducta médica seguir. Los miembros de la familia

deben ser conscientes de estos deseos, dado que es posible que el paciente no pueda comunicar estos deseos en el momento de la rotura del aneurisma.

Terapias médicas

Durante el período de observación (espera vigilante), las terapias médicas tienen como objetivo reducir la tasa de expansión aórtica y la morbilidad y mortalidad por enfermedad cardiovascular. Sin embargo, ningún otro tratamiento médico que no sea dejar de fumar ha demostrado ser eficaz para reducir la tasa de agrandamiento del AAA y posiblemente, por extrapolación, el riesgo de ruptura.

Vigilancia del aneurisma

Durante el período de observación, la vigilancia por ultrasonido se realiza de manera rutinaria con una periodicidad que depende principalmente del diámetro del aneurisma. Generalmente se recomienda realizar ecografías anuales; sin embargo, se puede usar un intervalo más corto (p. ej., cada seis meses) según otras características del aneurisma o factores relacionados con el paciente. Los factores que influyen en el intervalo de vigilancia del aneurisma se analizan por separado.

1.11. Reparación del AAA

La reparación del aneurisma se puede realizar mediante técnicas quirúrgicas abiertas o endovasculares. La reparación endovascular de aneurismas se asocia con un menor riesgo de morbilidad perioperatoria en comparación con la reparación abierta para aneurismas aórticos abdominales (AAA) asintomáticos, sintomáticos y rotos. La mortalidad a largo plazo después de la reparación electiva del AAA no es significativamente diferente entre las técnicas. Las principales sociedades médicas y quirúrgicas recomiendan un enfoque

individualizado para el paciente al elegir entre la reparación abierta y la endovascular, teniendo en cuenta la edad del paciente, los factores de riesgo de morbilidad y mortalidad perioperatorias, los factores anatómicos y la experiencia del cirujano [4,5]. Dada la necesidad de vigilancia de por vida con reparación endovascular, los pacientes más jóvenes con bajo riesgo quirúrgico pueden beneficiarse más de la reparación quirúrgica abierta, mientras que los pacientes mayores y aquellos con alto riesgo quirúrgico con la reparación endovascular, siempre que su anatomía aortoilíaca sea adecuada.

Reparación quirúrgica abierta: la reparación abierta del aneurisma implica el reemplazo del segmento aórtico enfermo con un tubo o injerto protésico bifurcado (**figura 3**) a través de una incisión abdominal o retroperitoneal en la línea media [22]. Las complicaciones más frecuentes son la insuficiencia renal aguda, embolización distal, infección de la herida, isquemia colónica, formación de falsos aneurismas, fístula aortoduodenal, infección del injerto y sangrado perioperatorio. Sin embargo, con los refinamientos técnicos para la reparación abierta de AAA, si bien siguen siendo problemas importantes, estas complicaciones se han vuelto menos comunes

Reparación endovascular: la reparación endovascular del aneurisma (EVAR) implica la colocación de componentes de injerto modular que se administran a través de las arterias ilíaca o femoral para revestir la aorta (**figura 3**) y excluir el saco del aneurisma de la circulación. Su realización requiere el cumplimiento de criterios anatómicos específicos. Con las técnicas contemporáneas, incluidos los dispositivos fenestrados y ramificados hechos a la medida, la mayoría de los pacientes pueden ser considerados candidatos para EVAR en centros endovasculares experimentados.

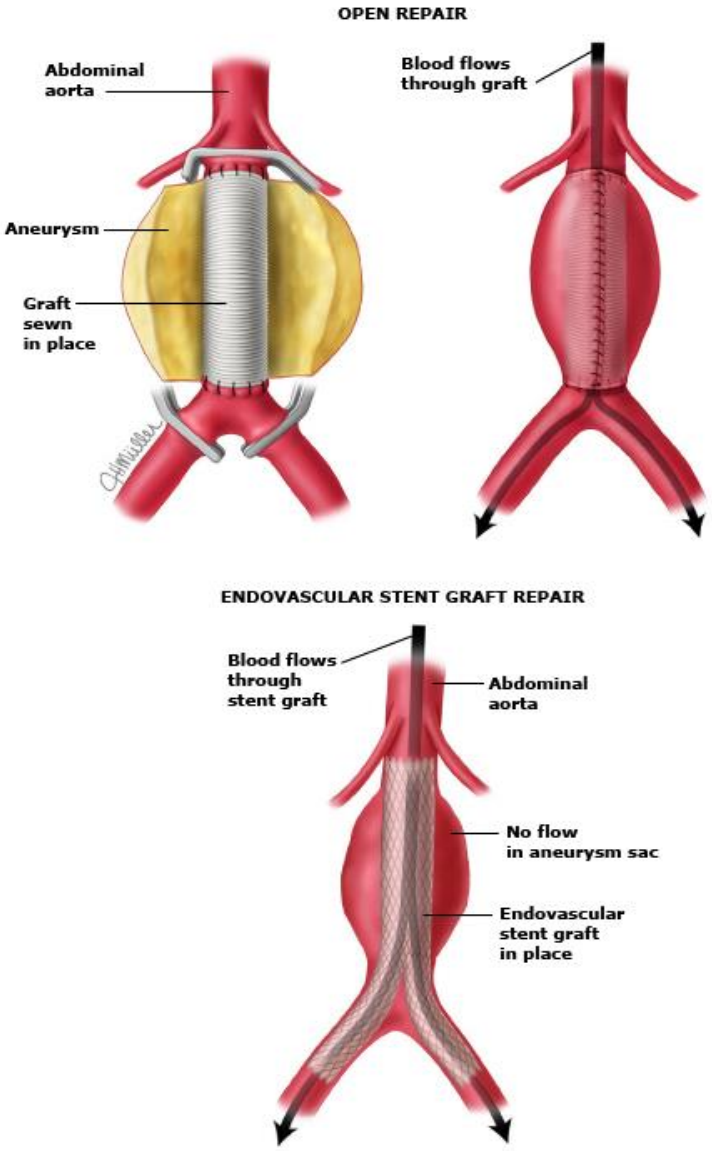

Figura 3. Reparación del aneurisma de aorta abdominal. Para la reparación quirúrgica abierta del aneurisma aórtico abdominal, se sujeta la aorta y se abre el saco del aneurisma. Se sutura un injerto en la aorta proximal y distalmente. Se usa un injerto de tubo (ilustrado) o un injerto bifurcado dependiendo de la extensión de la enfermedad de la arteria ilíaca (aneurisma o estenosis). Una vez que el injerto está en su lugar, el saco del aneurisma y el retroperitoneo se cierran sobre el injerto. Para la reparación endovascular, la endoprótesis plegada se introduce a través de la arteria femoral (o ilíaca) y, una vez colocada correctamente, se despliega la endoprótesis autoexpandible. Se colocan extensiones de la arteria ilíaca y se despliegan para completar la reparación.

Algunas características anatómicas de la aorta o de las arterias ilíacas pueden impedir la colocación de una endoprótesis aórtica. La reparación endovascular puede no ser anatómicamente factible si el cuello aórtico está ocupado por un trombo, si hay calcificación circunferencial al nivel del cuello aórtico o si ambas arterias ilíacas son demasiado pequeñas para el dispositivo previsto. La reparación endovascular del aneurisma aórtico yuxtarrenal o suprarrenal no es posible cuando no se dispone de dispositivos avanzados y experiencia técnica.

Endoinjertos: existen múltiples dispositivos endovasculares comercialmente disponibles para la reparación de AAA. Los injertos endovasculares actualmente disponibles para la reparación de la aorta infrarrenal comparten un diseño modular bifurcado. Las endoprótesis se eligen para cumplir con los criterios de tamaño dictados por el tamaño y la configuración del aneurisma. Las medidas anatómicas de interés incluyen la longitud proximal del cuello, el diámetro del aneurisma, la angulación del cuello aórtico, el diámetro de la arteria ilíaca, el diámetro de la arteria femoral y la longitud aórtica. Otras consideraciones incluyen si hay flujo en la arteria mesentérica inferior y la ubicación y el número de arterias renales accesorias

Complicaciones de la reparación con endoprótesis: las complicaciones posteriores a la colocación de la endoprótesis incluyen complicaciones sistémicas (p. ej., infarto de miocardio, nefropatía inducida por contraste, isquemia de órgano diana) y complicaciones relacionadas con la endoprótesis, como lesión vascular (p. ej., ilíaca, femoral), lesiones tempranas y tardías, endofugas, migración del dispositivo, separación de componentes, fractura del stent, trombosis de extremidades e infección de la endoprótesis.

2. Materiales y métodos

2.1. Diseño de estudio

2.1.1. Tipo de estudio

El presente es un estudio observacional, descriptivo, de recuperación retrospectiva. Se ajustó a la normativa *STrengthening the Reporting of OBservational studies in Epidemiology* (STROBE).

2.1.2. Lugar y periodo de investigación

Fue llevado a cabo en pacientes con diagnóstico de aneurisma aórtico atendidos en el Hospital Interzonal General de Agudos (HIGA) San Martín de La Plata, en el período comprendido entre enero del 2016 a mayo del 2022.

2.2. Población y muestra

2.2.1. Criterios de inclusión

Se incluyó a pacientes mayores de 18 años requirentes de reparación de aneurisma de aorta abdominal o torácica, con independencia de si el procedimiento era realizado con carácter de urgente o de manera electiva.

2.2.2. Criterios de exclusión

Se excluyó aquellos casos en donde las historias clínicas no disponían con la información necesaria para los fines de la investigación.

2.3. Procedimiento y técnica

2.3.1. Reparación del aneurisma

La reparación del aneurisma se realizó mediante técnica quirúrgica abierta o endovascular. La reparación abierta implicó el reemplazo del segmento aórtico enfermo con una prótesis a manera de tubo. La reparación endovascular consistió en la colocación de una prótesis autoexpandible guiada por hemodinamia, mediante abordaje por la arteria iliaca o femoral. Esta prótesis excluye el saco del aneurisma de la circulación.

2.3.2. Recuperación de datos

Se recuperó información concerniente a la demografía (edad, género), antecedentes patológicos personales y quirúrgicos, fracción de eyección, tipo de disección aórtica, prioridad de la intervención (electiva o urgente) y el tipo de intervención.

2.4. Análisis estadístico

2.4.1. Consideraciones técnicas

El análisis estadístico se llevó a cabo en R v.4.0.0 (R Foundation for Statistical Computing; Viena, Austria). Un valor $P<0.05$ fue considerado como estadísticamente significativo.

2.4.2. Estadística descriptiva

Las variables cuantitativas se describirán en medias (desviación estándar, DE) o mediana (rango intercuartil, RIC) según corresponda la distribución estadística (prueba de Kolmogórov-Smirnov). Las variables cualitativas se describirán en frecuencia (%), y los intervalos de confianza (IC) del 95% se calcularán cuando corresponda.

2.5. Aspectos éticos y legales

Los pacientes incluidos en este estudio firmaron el respectivo consentimiento informado para fines asistenciales (internación).

3. Resultados

3.1. Selección de casos y características basales

Durante el período de estudio se recuperaron cuarenta y siete casos (**figura 10**) con una mediana de edad de 64 años (58 – 71), de los cuales 42 pertenecían al género masculino (89.4%). Entre los antecedentes destacaron hipertensión arterial en 42 casos y diabetes en 9. Solo siete pacientes tenían historia de infarto agudo de miocardio, y un caso miocardiopatía dilatada. Informaron hábito tabáquico 34 casos. Entre los antecedentes quirúrgicos hubo solo un caso con historia de cirugía de revascularización miocárdica. La fracción de eyección fue menor al 55% en tres casos.

3.2. Características clínicas y manejo terapéutico

La mayoría de la población incluida correspondió a un AAA, mientras que una menor fracción fue AAT. En algunos casos fue necesario intervenir de urgencia. El tipo de intervención fue abierta en 6 casos, EVAR en 28, TEVAR en 7 y TEVAR/EVAR en 5 (**tabla 2**). Se rescata un caso de disección aortica tipo "A" en donde fue necesario colocación de prótesis iliaca por isquemia de MII. Se trató de un paciente con trombosis total distal, por disección completa desde la aorta ascendente hasta la iliaca. El paciente presentó posteriormente isquemia de miembro inferior. Dada la imposibilidad de reemplazo de la aorta debido a las dimensiones a consecuencia de la disección, se ofreció tratamiento sintomático mediante prótesis iliaca.

3.3. Desenlace clínico

De los pacientes intervenidos, 41 al momento continúan vivos y en seguimiento clínico (supervivencia post-operatoria a largo plazo del 87.2%) (**tabla 2**). Entre ellos se incluye al paciente con disección completa y prótesis iliaca. De 6/47 pacientes fallecidos post-

intervención, cuatro correspondieron a procedimiento de urgencia y dos electivos (**figura 11**). Se observó una mortalidad significativamente superior entre los pacientes intervenidos mediante cirugía abierta (3/6; 50%), en comparación con los demás abordajes mínimamente invasivos (3/38; 7.9%; *P*=.0231) (**figura 12**).

Figura 10. Flujograma STROBE de selección de casos.

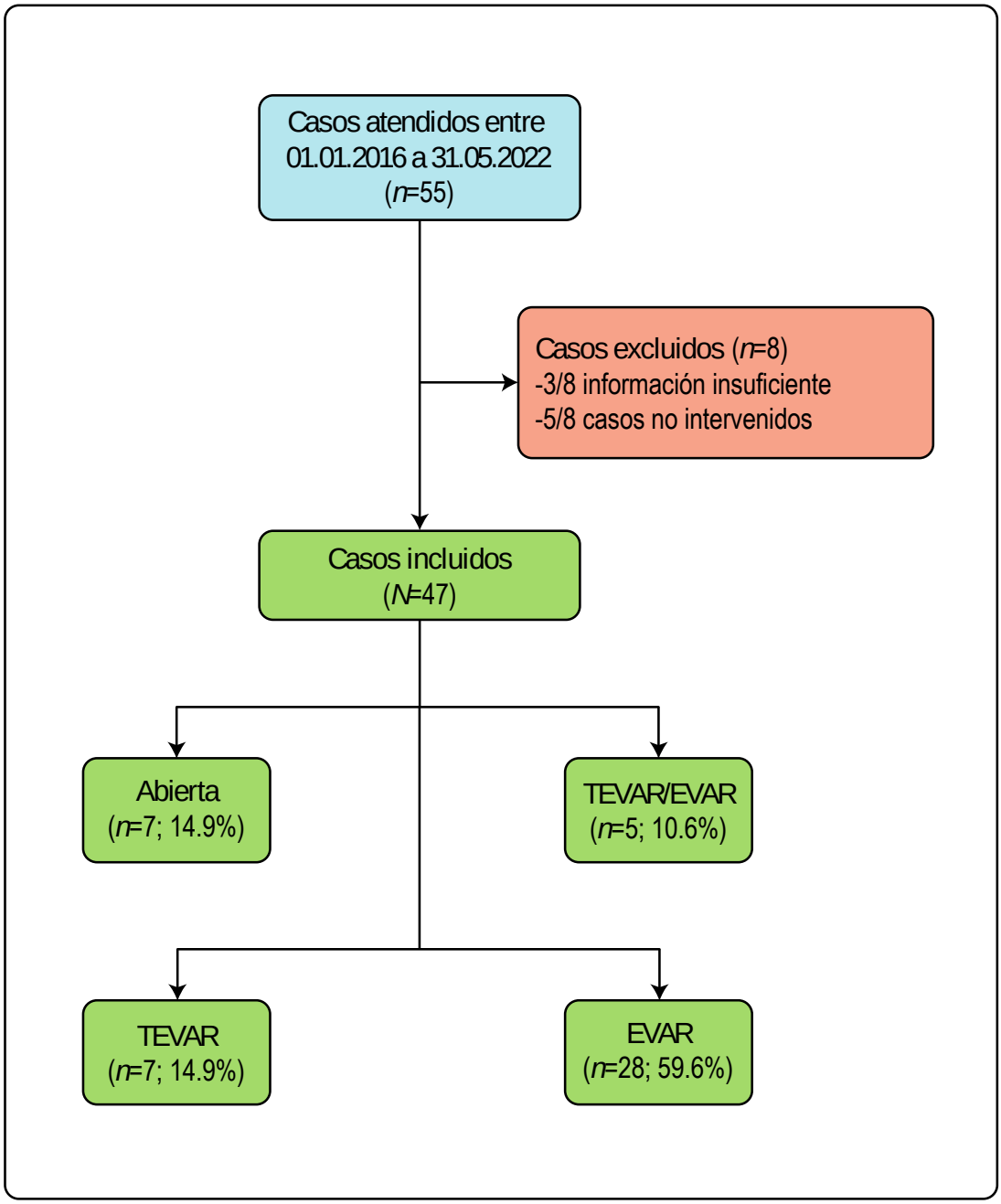

STROBE, *Strengthening the Reporting of Observational Studies in Epidemiology* .

Tabla 2. Características basales y desenlace de la población de estudio.

	Total (*N*=47)
Demografía	
Edad (años), mediana (RIC)	64 (58 - 71)
Jóvenes adultos (18-39 años)	1 (2.1)
Adultos (40-64 años)	24 (51.1)
Adultos mayores (≥65 años)	22 (46.8)
Género, *n* (%)	
Masculino	42 (89.4)
Femenino	5 (10.6)
Antecedentes patológicos	
Hipertensión arterial, *n* (%)	42 (89.4)
Diabetes, *n* (%)	9 (19.1)
Infarto agudo de miocardio, *n* (%)	7 (14.9)
Miocardiopatía dilatada, *n* (%)	1 (2.1)
Tabaquismo, *n* (%)	34 (72.3)
Cirugía de revascularización miocárdica, *n* (%)	1 (2.1)
Fracción de eyección, *n* (%)	
≥55%	44 (93.6)
<55%	3 (6.4)
Aneurisma aórtico	
Disección tipo, *n* (%)	
A	41 (87.2)
B	6 (12.8)
Prioridad de la intervención, *n* (%)	
Electiva	33 (70.2)
Urgente	14 (29.8)
Tipo de intervención, *n* (%)	
Abierta	7 (14.9)
TEVAR/EVAR	5 (10.6)
TEVAR	7 (14.9)
EVAR	28 (59.6)
Desenlace, *n* (%)	
Vivos	41 (87.2)
Fallecidos	6 (12.8)

EVAR, *endovascular aneurysm repair* (reparación endovascular de aneurisma aórtico).
TEVAR, *thoracic endovascular aneurysm repair* (reparación endovascular del aneurisma de la aorta torácica).

Figura 11. Asociación entre la prioridad de la reparación del aneurisma aórtico vs el desenlace clínico post-procedimiento.

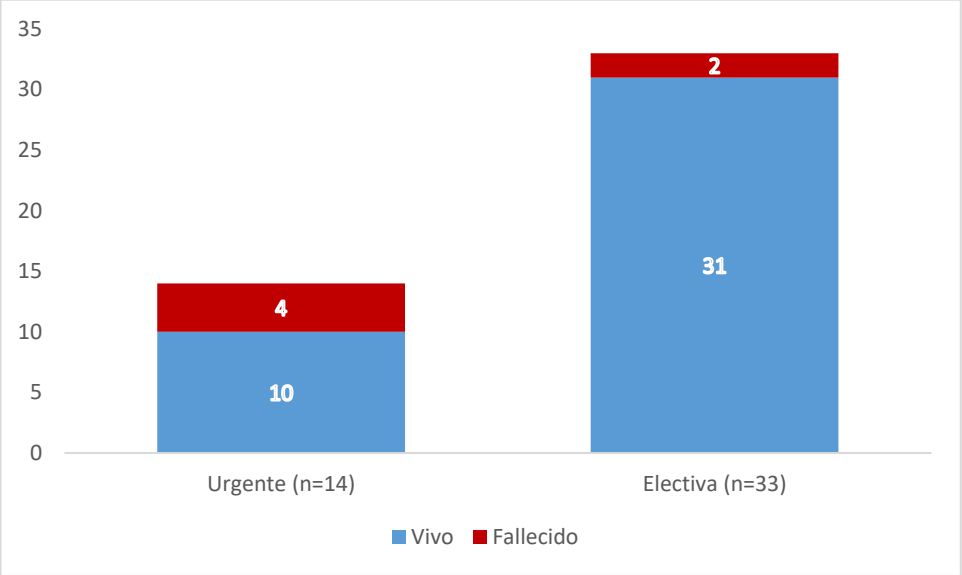

Figura 12. Asociación entre el tipo de intervención vs el desenlace clínico post-procedimiento.

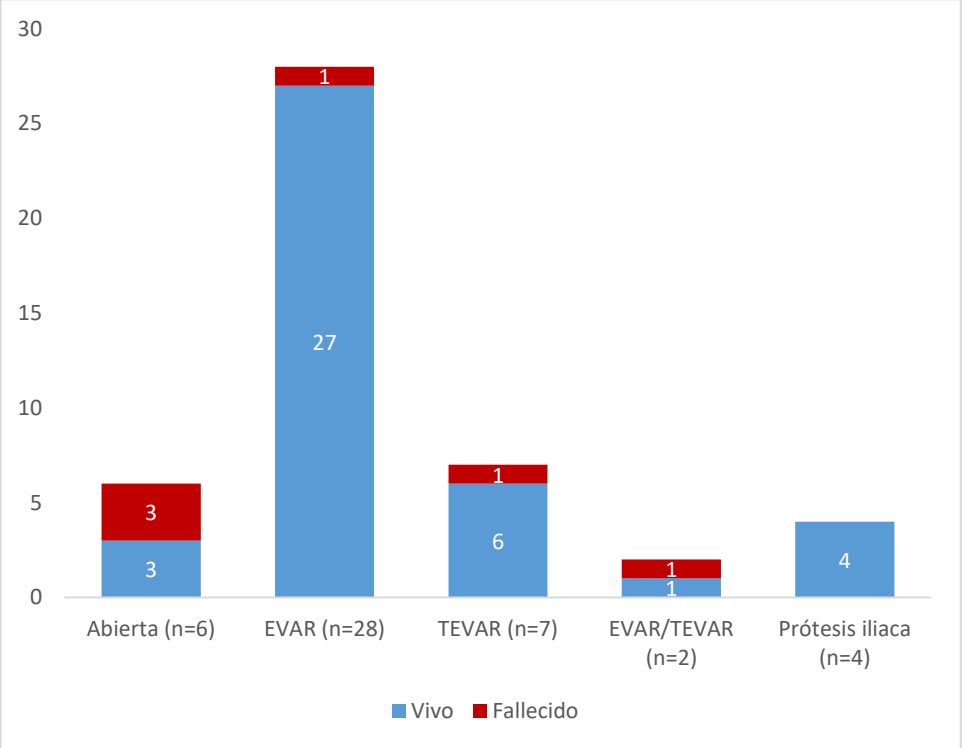

4. Discusión

La mortalidad global en la presente serie fue del 12.8%. Internacionalmente esta cifra se encuentra entre el 10% y 20%, principalmente frente a casos con rotura de la pared aórtica. La mortalidad global ajustada al tipo de procedimiento aumento al 50% en el caso de cirugía abierta, y disminuyó significativamente a un 7.9% en el caso de EVAR/TEVAR. Esto también condice con lo dicho en trabajos realizados en otros países.

El tratamiento endovascular de los cuadros electivos de urgencia de la aorta torácica descendente ha supuesto cambios revolucionarios en el manejo perioperatorio de estos pacientes tanto a nivel quirúrgico como en la Unidad de Cuidados Intensivos. Este estudio representa una importante evaluación de los pacientes con patología aórtica tratados de forma electiva como de urgencia con cirugía abierta, EVAR o TEVAR en La Plata, y puede ofrecer buena evidencia disponible actualmente sobre el tratamiento de este tipo de trastorno potencialmente mortal.

El presente estudio es una iniciativa independiente que refleja la práctica clínica real en nuestro medio y a nivel nacional. Dada la naturaleza crónica de la enfermedad, se requiere un seguimiento continuo después de EVAR/TEVAR. Así mismo, es necesario un diagnóstico más precoz a fin de no llegar a atender tardíamente a aquel grupo de pacientes que, por esta y otras razones, terminan en intervenciones de urgencia.

Bibliografía

1. Stather PW, Sidloff DA, Rhema IA, et al. A review of current reporting of abdominal aortic aneurysm mortality and prevalence in the literature. Eur J Vasc Endovasc Surg 2014; 47:240.
2. Chaikof EL, Dalman RL, Eskandari MK, et al. The Society for Vascular Surgery practice guidelines on the care of patients with an abdominal aortic aneurysm. J Vasc Surg 2018; 67:2.
3. Johnston KW, Rutherford RB, Tilson MD, et al. Suggested standards for reporting on arterial aneurysms. Subcommittee on Reporting Standards for Arterial Aneurysms, Ad Hoc Committee on Reporting Standards, Society for Vascular Surgery and North American Chapter, International Society for Cardiovascular Surgery. J Vasc Surg 1991; 13:452.
4. Hirsch AT, Haskal ZJ, Hertzer NR, et al. ACC/AHA 2005 Practice Guidelines for the management of patients with peripheral arterial disease (lower extremity, renal, mesenteric, and abdominal aortic): a collaborative report from the American Association for Vascular Surgery/Society for Vascular Surgery, Society for Cardiovascular Angiography and Interventions, Society for Vascular Medicine and Biology, Society of Interventional Radiology, and the ACC/AHA Task Force on Practice Guidelines (Writing Committee to Develop Guidelines for the Management of Patients With Peripheral Arterial Disease): endorsed by the American Association of Cardiovascular and Pulmonary Rehabilitation; National Heart, Lung, and Blood Institute; Society for Vascular Nursing; TransAtlantic Inter-Society Consensus; and Vascular Disease Foundation. Circulation 2006; 113:e463.

5. Chaikof EL, Brewster DC, Dalman RL, et al. The care of patients with an abdominal aortic aneurysm: the Society for Vascular Surgery practice guidelines. J Vasc Surg 2009; 50:S2.

6. Lo RC, Lu B, Fokkema MT, et al. Relative importance of aneurysm diameter and body size for predicting abdominal aortic aneurysm rupture in men and women. J Vasc Surg 2014; 59:1209.

7. Sweeting MJ, Thompson SG, Brown LC, et al. Meta-analysis of individual patient data to examine factors affecting growth and rupture of small abdominal aortic aneurysms. Br J Surg 2012; 99:655.

8. Evans GH, Stansby G, Hamilton G. Suggested standards for reporting on arterial aneurysms. J Vasc Surg 1992; 15:456.

9. Chiesa R, Tshomba Y, Mascia D, et al. Open repair for juxtarenal aortic aneurysms. J Cardiovasc Surg (Torino) 2013; 54:35.

10. Chaikof EL, Blankensteijn JD, Harris PL, et al. Reporting standards for endovascular aortic aneurysm repair. J Vasc Surg 2002; 35:1048.

11. Stanley, J. Open surgical treatment of pararenal abdominal aortic aneurysms. In : Aortic Aneurysms, Contemporary Cardiology, Upchurch, G, Criado, E (Eds), Humana Press, 2009. p.159.

12. Chaikof EL, Brewster DC, Dalman RL, et al. SVS practice guidelines for the care of patients with an abdominal aortic aneurysm: executive summary. J Vasc Surg 2009; 50:880.

13. Sandhu RS, Pipinos II. Isolated iliac artery aneurysms. Semin Vasc Surg 2005; 18:209.

14. Kent KC, Zwolak RM, Egorova NN, et al. Analysis of risk factors for abdominal aortic aneurysm in a cohort of more than 3 million individuals. J Vasc Surg 2010; 52:539.

15. Mussa FF. Screening for abdominal aortic aneurysm. J Vasc Surg 2015; 62:774.

16. Singh K, Bønaa KH, Jacobsen BK, et al. Prevalence of and risk factors for abdominal aortic aneurysms in a population-based study: The Tromsø Study. Am J Epidemiol 2001; 154:236.

17. Powell JT, Greenhalgh RM. Clinical practice. Small abdominal aortic aneurysms. N Engl J Med 2003; 348:1895.

18. Scott RA, Ashton HA, Kay DN. Abdominal aortic aneurysm in 4237 screened patients: prevalence, development and management over 6 years. Br J Surg 1991; 78:1122.

19. Lederle FA, Johnson GR, Wilson SE, et al. Prevalence and associations of abdominal aortic aneurysm detected through screening. Aneurysm Detection and Management (ADAM) Veterans Affairs Cooperative Study Group. Ann Intern Med 1997; 126:441.

20. Boll AP, Verbeek AL, van de Lisdonk EH, van der Vliet JA. High prevalence of abdominal aortic aneurysm in a primary care screening programme. Br J Surg 1998; 85:1090.

21. Svensjö S, Björck M, Gürtelschmid M, et al. Low prevalence of abdominal aortic aneurysm among 65-year-old Swedish men indicates a change in the epidemiology of the disease. Circulation 2011; 124:1118.

22. Lederle FA. The rise and fall of abdominal aortic aneurysm. Circulation 2011; 124:1097.

23. Schermerhorn ML, Buck DB, O'Malley AJ, et al. Long-Term Outcomes of Abdominal Aortic Aneurysm in the Medicare Population. N Engl J Med 2015; 373:328.

24. Gadowski GR, Pilcher DB, Ricci MA. Abdominal aortic aneurysm expansion rate: effect of size and beta-adrenergic blockade. J Vasc Surg 1994; 19:727.

25. Mortality results for randomised controlled trial of early elective surgery or ultrasonographic surveillance for small abdominal aortic aneurysms. The UK Small Aneurysm Trial Participants. Lancet 1998; 352:1649.

26. Brady AR, Thompson SG, Fowkes FG, et al. Abdominal aortic aneurysm expansion: risk factors and time intervals for surveillance. Circulation 2004; 110:16.

27. Vega de Céniga M, Gómez R, Estallo L, et al. Growth rate and associated factors in small abdominal aortic aneurysms. Eur J Vasc Endovasc Surg 2006; 31:231.

28. Lederle FA, Johnson GR, Wilson SE, et al. Relationship of age, gender, race, and body size to infrarenal aortic diameter. The Aneurysm Detection and Management (ADAM) Veterans Affairs Cooperative Study Investigators. J Vasc Surg 1997; 26:595.

29. Brewster DC, Cronenwett JL, Hallett JW Jr, et al. Guidelines for the treatment of abdominal aortic aneurysms. Report of a subcommittee of the Joint Council of the American Association for Vascular Surgery and Society for Vascular Surgery. J Vasc Surg 2003; 37:1106.

30. Newman AB, Arnold AM, Burke GL, et al. Cardiovascular disease and mortality in older adults with small abdominal aortic aneurysms detected by ultrasonography: the cardiovascular health study. Ann Intern Med 2001; 134:182.